




UHP

Herbert-Ulnakopfprothese®
Herbert Ulnar Head Prosthesis®



Störungen des distalen Radioulnargelenkes und Notwendigkeit einer Ulnakopfprothese

Timothy -J. Herbert/Jörg van Schoonhoven

Disorders of the Distal Radio-Ulnar Joint and the Need for a New Ulnar Head Prosthesis

Timothy -J. Herbert/Jörg van Schoonhoven

Einleitung

Störungen des distalen Radioulnargelenkes sind häufig. Klinisch steht eine schmerzhafte Einschränkung der Unterarmdrehung mit Kraftverlust und möglicher Instabilität des distalen Radioulnargelenkes im Vordergrund. Ziel der chirurgischen Behandlung muss die Wiederherstellung einer schmerzfreien Unterarmdrehung bei gleichzeitiger Stabilität des distalen Radioulnargelenkes sowie des ulnaren Handgelenkkompartimentes sein. Bis heute gibt es kein einziges chirurgisches Verfahren, das sowohl eine schmerzfreie Unterarmrotation garantiert als auch gleichzeitig eine Längendiskrepanz von Radius und Ulna oder eine Instabilität behebt. Aus diesem Grunde ist die Behandlung des distalen Radioulnargelenkes bislang umstritten.

Die Ulnakopfprothese wurde entwickelt, um eine schmerzfreie Beweglichkeit wiederherzustellen. Zur selben Zeit kann unter Verwendung der Ulnakopfprothese das Längenverhältnis von Radius und Ulna wiederhergestellt werden. Die Stabilität des distalen Radioulnargelenkes wird durch eine Weichteilrekonstruktion unter Verwendung eines speziellen ulnargestielten Weichteillappens mit gleichzeitiger Rekonstruktion des ulnokarpalen Komplexes (TFCC) erreicht.

Anatomie

Das distale Radioulnargelenk ist ein flachschaliges Kugelgelenk zwischen dem Ulnakopf und der Incisura ulnaris des Radius. Dieses Gelenk ermöglicht eine Unterarmrotation von 180° (Radius um Ulna, Abb. 1), die für den normalen, uneingeschränkten Gebrauch der Hand entscheidend ist.

Der ulnokarpale Bandkomplex fungiert als Puffer zwischen Ulnakopf und proximaler Handwurzelreihe. Seine starken Ansatzstellen an der Basis des Processus styloideus ulnae und der Kapsel des distalen Radioulnargelenkes machen ihn zusätzlich zum Hauptstabilisator des distalen Radioulnargelenkes. In ähnlicher Weise gehen seine distalen Ausläufer in die Handgelenkkapsel über und bewirken so eine ulnarseitige Stabilisierung der Handwurzel am Handgelenk. Dies ermöglicht am ulnokarpalen Gelenk eine freie Beugung, Streckung, ulnare und radiale Deviation.

Bowers (1991) gibt einen hervorragenden Überblick über die anatomischen Verhältnisse mit einer Beschreibung der Funktion des distalen Radioulnargelenkes bei normalem sowie instabilem Handgelenk.

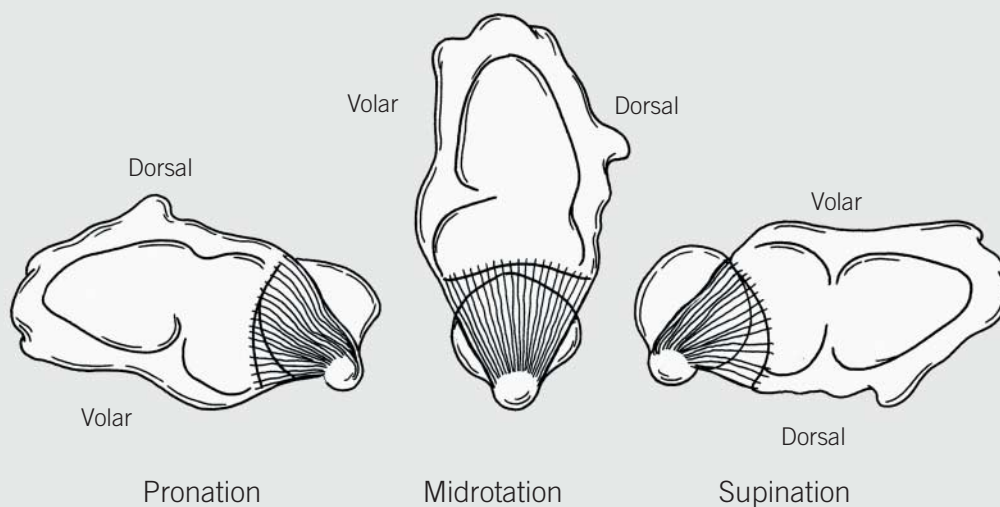


Abb. 1: Rotation des Radius um die Ulna
 Aus: Bowers WH: Das distale Radioulnargelenk.
 In: Green DP, ed Operative Hand Surgery.
 2nd. ed. New York: Churchill Livingstone, 1988: 939-990.

Fig. 1: Rotation of the radius on the ulna.
 From: Bowers WH The distal radio-ulnar joint.
 In: Green DP, ed Operative Hand Surgery.
 2nd. ed. New York: Churchill Livingstone, 1988: 939-990.

Introduction

Disorders of the distal radio-ulnar joint (DRUJ) are common and are usually associated with pain, weakness, instability and loss of forearm rotation. The aim of surgical treatment is to restore a painfree range of forearm rotation with a stable ulna and wrist. Today, there is no single surgical procedure which can be guaranteed to restore painfree rotation and at the same time correct any underlying instability of length discrepancy. For this reason treatment of the DRUJ remains controversial.

The ulnar head prosthesis has been designed to restore pain-free forearm rotation at the same time as any length discrepancy is corrected, stability is achieved by means of a simple soft tissue repair (so called "ulnar-flap"), which is combined with a reconstruction of the triangular fibro-cartilage complex (TFCC).

Anatomy

The DRUJ consists of a shallow "ball and socket" articulation between the head of the ulna and the sigmoid fossa of the radius. This articulation allows for 180 degrees of forearm rotation (radius on ulna, Fig. 1), which is essential for normal function of the hand.

The TFCC acts as a cushion between the head of the ulna and the proximal row of the carpus. By means of its strong soft tissue attachments to the apex of the ulnar head and the capsule of the DRUJ, it is also the major stabiliser of the DRUJ. Similarly, its distal expansions merge with the wrist capsule to stabilise the ulnar side of the carpus on the wrist. It allows for a free range of flexion, extension, ulnar deviation and radial deviation at the ulno-carpal joint.

Bowers (1991) provides an excellent review of the anatomy and function of the DRUJ in the normal and unstable wrist.

Erkrankungen des distalen Radioulnargelenkes

Jeder Kongruitätsverlust zwischen Incisura ulnaris des Radius und Ulnakopf hat eine schmerzhaft eingeschränkte Unterarmdrehung zur Folge und führt in der Regel langfristig zur Arthrose des distalen Radioulnargelenkes. Dies kann verschiedene Ursachen haben: angeborene Deformitäten wie die Madelung'sche Deformität, Radiusfrakturen, rheumatoide Arthritis oder degenerative Arthrose als Folge von Einrisse im ulnokrarpalen Bandkomplex.

Einrisse im ulnokrarpalen Bandkomplex treten extrem häufig auf, vor allem bei Patienten mit einer Ulna-Plus-Situation (81 %, Palmer und Werner 1981). Solche Einrisse können von einem akuten oder chronischen Trauma herrühren und verursachen Schmerzen und Bewegungsverlust am ulnaren Handgelenk.

Ein Kontinuitätsverlust des ulnokrarpalen Bandkomplexes führt zu einer Instabilität sowohl des distalen Radioulnargelenkes als auch des ulnokrarpalen Gelenkes. Im Laufe der Zeit entwickelt sich daraus zumeist eine fixierte Deformität mit der Konsequenz einer sekundären Arthrose.

Mit zunehmendem Funktionsverlust des ulnokrarpalen Bandkomplexes geht das normale Alignment von Radius und Ulna verloren. Die dadurch bedingte radiologisch zunehmende Ulna-Plus-Situation am ulnokrarpalen Handgelenk führt zum Anschlagen des Ulnakopfes gegen den Os triquetrum und Os lunatum. Dieses sogenannte Impaction-Syndrom kann eine lunotriquetrale Instabilität mit ulnokrarpaler Arthrose hervorrufen. Die häufigste Ursache für diesen Prozess stellt die distale Radiusfraktur dar. Die gleichzeitige Abrissfraktur des Processus styloideus ulnae kann zu einer funktionellen Instabilität des ulnokrarpalen Bandkomplexes führen. Am häufigsten führt jedoch eine in Fehlstellung verheilte distale Radiusfraktur zu einer sekundären Ulna-Plus-Deformität. Gelegentlich kann zusätzlich die direkte Beschädigung der Incisura ulnaris zur Entwicklung einer sekundären Arthrose des distalen Radioulnargelenkes führen.

Eine weitere Ursache ist die traumatische Luxation des distalen Radioulnargelenkes, gelegentlich in Verbindung mit einer Radiusköpfchen-Fraktur und Verletzung der Membrana inter-ossea (Essex-Lopresti-Läsion).

Andere Ursachen, die die Funktion des distalen Radioulnargelenkes und ulnokrarpalen Bandkomplexes betreffen, sind Wachstumsstörungen (Madelung'sche Deformität), primäre Arthrose des distalen Radioulnargelenkes, Stoffwechselstörungen (z.B. Gicht) oder die rheumatoide Arthritis.

Zudem zeigt sich bei vielen Patienten eine schmerzhaft eingeschränkte Unterarmdrehung infolge vorausgegangener Operationen am distalen Radioulnargelenk.

Disorders of the DRUJ

Any loss of congruity between the sigmoid fossa and the ulnar head will result in painful loss of forearm rotation. Causes include congenital abnormalities such as Madelung's deformity, radial fractures, inflammatory arthritis or degenerative arthritis as a consequence of tears of the TFCC.

Tears of the TFCC are extremely common, particularly in patients with ulnar plus variance (81%, Palmer and Werner 1981). Tears may be due to acute or chronic trauma, and lead to pain and loss of motion in the ulnar side of the wrist; loss of integrity of the TFCC results in instability of both the DRUJ and the ulno-carpal joint. In time, this is likely to become a fixed deformity leading to secondary osteoarthritis.

As the TFCC fails, the normal alignment between the distal radius and ulna is lost and x-rays will show evidence of increasing ulnar plus deformity to the extent that the ulna starts to impact on the lunate and/or triquetrum. This impaction may result in triquetro-lunate instability and ulno-carpal osteoarthritis.

The commonest cause of these problems is fracture of the distal radius. This may be associated with avulsion fracture of the ulnar styloid process, leading to functional instability of the TFCC. More commonly, radial malunion results in a secondary ulnar plus deformity. Occasionally direct damage to the sigmoid fossa may lead to the development of secondary osteo-arthritis.

Furthermore trauma may result in acute dislocation of the DRUJ itself, often in association with radial head fracture and tear of the interosseous membrane (Essex-Lopresti lesion).

Other conditions affecting the DRUJ and TFCC include growth disorders (Madelung's deformity), primary osteoarthritis, metabolic disorders (e.g. gout), rheumatoid arthritis. Finally, many patients present with painful instability following previous surgical procedures on the DRUJ.

Derzeit gebräuchliche Operationsverfahren bei Störungen des distalen Radioulnargelenkes

Current operations for DRUJ disorders

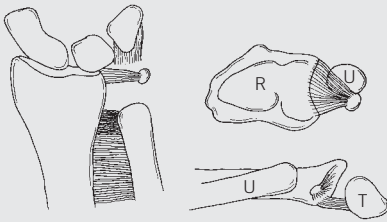


Abb. 1: Ulnakopfresektion nach Darrach. R=Radius, U=Ulna, T=Triquetrum
Fig. 1: Darrach's procedure. R=radius, U=ulna, T=triquetrum

1. Die Exzision des Ulnakopfes nach Darrach (Tulipan et al. 1991, Abb. 1) destabilisiert den ulnokrarpalen Bandkomplex. Die Abwesenheit des Ulnakopfes führt oftmals zu einem schmerzhaften radioulnaren Impingement.

1. Excision of the ulnar head (Darrach's procedure Tulipan et al. 1991, Fig. 1) destabilizes the TFCC leading to ulno-carpal and radio-ulnar instability. Absence of the ulnar head often results in painful radio-ulnar impingement.

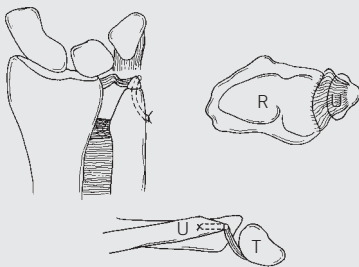


Abb. 2: Hemiresektions-Interpositions-Technik nach Bowers mit Längenkorrektur der Ulna.
Fig. 2: Bowers' procedure with correction of ulnar length

2. Beim Verfahren von Bowers (Bowers 1985, Abb. 2) können einige der beim Darrach-Verfahren auftretenden Probleme vermieden werden. Indem die Verbindung des ulnokrarpalen Bandkomplexes mit dem Processus styloideus ulnae erhalten bleibt, ist ein gewisses Maß an Stabilität gegeben. Allerdings ist die Weichteilinterposition zwischen Incisura ulnae des Radius und Ulna- Resektionsfläche selten kräftig genug, um eine parallele Ausrichtung von Radius und Ulna zu gewährleisten, was letztendlich wiederum zur ulnokrarpalen und radio-ulnaren Instabilität führt. Außerdem kommt es im Falle einer Ulna-Plus-Situation zu einem ulnokrarpalen Impaction, sofern nicht gleichzeitig auch die Ulna verkürzt wird.

2. Bowers procedure (Bowers 1985, Fig. 2) attempts to overcome the problems associated with Darrach's procedure as outlined above. By preserving the attachment of the TFCC to the ulnar styloid process, some stability is retained. However, soft tissue interposition between the sigmoid fossa and the resected surface of the ulna is seldom strong enough to prevent some degree of ulno-carpal and radio-ulnar instability, due to loss of the normal alignment between the radius and the ulna. Furthermore, in cases of ulnar plus variance, ulno-carpal impaction will occur unless the ulna is shortened at the same time.

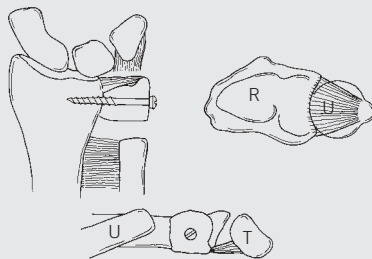


Abb. 3: Arthrodesis des distalen Radioulnargelenkes mit Segmentresektion aus der distalen Ulna nach Sauve-Kapandji.
Fig. 3: Sauve-Kapandji procedure

3. Bei Durchführung der Operation nach Sauve-Kapandji (Sanders et. al. 1991, Abb.3) in korrekter Weise wird ein ulnokrarpales Impaction vermieden, wobei gleichzeitig der ulnokrarpale Bandkomplex funktionsfähig bleibt. Die Wiederherstellung der Rotation wird hier allerdings auf Kosten einer instabilen Ulna-Pseudoarthrose erkaufte, die in der Regel zu einem schmerzhaften radio-ulnaren Impingement führt. Außerdem ist die exakte Positionierung der distalen radio-ulnaren Arthrodesis problematisch, was dazu führt, dass viele Patienten persistierende ulnokrarpale Probleme im Sinne eines Impaction-Syndroms behalten.

3. The Sauve-Kapandji procedure (Sanders et. al. 1991, Fig. 3), if performed correctly, will relieve any ulno-carpal impaction whilst maintaining function of the TFCC. However, rotation is only restored at the expense of an unstable ulnar pseudoarthrosis which commonly results in painful radio-ulnar impingement. Furthermore the exact positioning of the radio-ulnar fusion is difficult, with the result that many patients still have ulno-carpal impaction and TFCC problems.

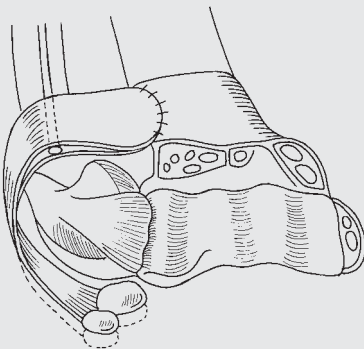


Abb. 4: Der „ulnargestielte Weichteillappen“. Aus: „Stanley D. und T.J. Herbert, The Swanson Ulnar Head Prosthesis for post-traumatic disorders of the distal radio-ulnar joint“, Journal of Hand Surgery, 1992, 17b, S. 682-688.

Fig. 4: The "ulnar-flap". From Stanley D. Herbert T.J. "The Swanson Ulnar Head Prosthesis for post-traumatic disorders of the distal radio-ulnar joint". J. Hand Surg. 1992; 17b: 682-688

4. Der Ulnakopfersatz durch Silikonplatzhalter (Swanson 1973) wurde entwickelt, um eine radioulnare Instabilität nach erfolgter Ulnakopfresektion zu verhindern. Durch die zuvor beschriebenen Operationsmodifikationen (Stanley und Herbert 1992, Abb. 4) ermöglicht dieses Verfahren auch eine Rekonstruktion des ulnokrarpalen Bandkomplexes mit Beseitigung der ulnokrarpalen Instabilität. Der hohe Silikonabrieb mit Silikonosynovitis sowie der häufige Prothesenbruch führten dazu, dass viele dieser Prothesen wieder entfernt werden mussten, was letztendlich wieder eine schmerzhaft ulnokrarpale Instabilität zur Folge hatte.

4. Silastic ulna head replacement (Swanson 1973) was designed to prevent radio-ulnar instability following ulnar head resection. With modifications previously described (Stanley and Herbert 1992, Fig. 4) it may also allow for reconstruction of the TFCC and restoration of ulno-carpal instability. However, the silastic prosthesis is subject to excessive wear which may be complicated by the development of silicone synovitis. Many of these prostheses have had to be removed resulting in painful ulno-carpal instability.

Die zur Zeit von den meisten Chirurgen favorisierten Verfahren sind sicherlich die HIT nach Bowers sowie die Arthrodese des distalen Radioulnargelenkes mit Segmentresektion aus der Ulna nach Sauve-Kapandji. Die Indikation zur Ulnakopfresektion nach Darrach ist lediglich noch für Patienten mit geringen Anforderungen an das Handgelenk gegeben (z.B. bei rheumatoider Arthritis). Die Swanson-Prothese findet aufgrund der zuvor geschilderten Problematik keine Anwendung mehr.

Bei korrekter Ausführung und bei richtiger Patientenselektion können sicherlich alle der vorher beschriebenen Verfahren zufriedenstellende Ergebnisse erbringen. Viele Patienten sind jedoch mit den Operationsergebnissen unzufrieden und erwarten entsprechend ihren Beschwerden eine Lösung, welche die Stabilität und Kraft wiederherstellt und eine schmerzfreie Unterarmdrehung ermöglicht. Aus diesen Gründen haben wir eine neue Ulnakopfprothese mit einem rekonstruktiven Operationsverfahren entwickelt, welches die Revision unbefriedigender Ergebnisse nach vorangegangenen Eingriffen am distalen Radioulnargelenk ermöglicht und die Problematik bei Verwendung der bisher zur Geltung kommenden Operationsverfahren vermeidet. Bei diesem Verfahren wird die Funktion des ulnokruralen Bandkomplexes wiederhergestellt und die Prothese wird über einen ulnargestellten Kapsel-Retinakulum-Weichteillappen stabilisiert.

Entwicklung der Prothese

Zunächst wurden vom Autor in Zusammenarbeit mit dem Department of Biomechanical Engineering der Universität von New South Wales biomechanische Studien durchgeführt. Anschließend wurde anhand von röntgenologischen und computertomographischen Messungen an 100 normalen Handgelenken die notwendigen Prothesenschaft- und Kopfgrößen ermittelt. Dabei ergab sich, dass drei unterschiedliche Schaftdurchmesser und drei verschiedene Kopfgrößen genügen, um die gesamte Bandbreite abzudecken. Im Rahmen dieser Untersuchungen ergab sich die Notwendigkeit für eine Revisionsprothese mit aufgebauter Prothesen-Halslänge, um eine durch vorangegangene Operationen starke Verkürzung der Ulna auszugleichen.

Als beste Lösung erschien eine zementfreie Verankerung des Prothesenschaftes in der Ulna. Die Schaftoberfläche wurde durch eine aufgerauhte Reintitanbeschichtung vergrößert, so dass eine Osteointegration gefördert wird. Um eine beliebige Kombination der verschiedenen Schaft- und Kopfgrößen zu ermöglichen, können die beiden Komponenten aufgrund der Konusverbindung wahlweise zusammengesetzt werden. Der Kopf ist großformatig der Incisura ulnaris angepasst und stellt die parallele Ausrichtung von Radius und Ulna wieder her. Gleichzeitig verschafft der Ulnakopf dem rekonstruierten Weichteillappen die notwendige Spannung, damit dieser seine stabilisierende Funktion wahrnehmen kann. Das distale Kopfe ist konkav geformt, um übermäßigen Druck auf die Unterseite des ulnokruralen Bandkomplexes zu vermeiden. Als Material für den Prothesenkopf wurde Keramik gewählt, weil es die größte Bioverträglichkeit und für eine Hemiresektionsarthroplastik die besten biomechanischen Voraussetzungen erfüllt.

Wir hielten es nicht für notwendig, die Prothese mit Verankerungsstellen für die Weichteile zu versehen (insbesondere einen Processus styloideus ulnae nachzufornen), da durch die Rekonstruktion des Weichteillappens über dem Prothesenkopf erfahrungsgemäß dem ulnokruralen Bandkomplex hinreichend Spannung verliehen wird, um sowohl das distale Radio-ulnargelenk als auch das ulnokrurale Gelenk zu stabilisieren (Abb. 5).

Es wurde ein einfaches und elegantes Instrumentarium entwickelt, das die Implantation der Prothese erleichtert und eine exakte Längenkorrektur sowie großformatige Anpassung der Prothese ermöglicht.

At the present time, most surgeons prefer either the Bowers or the Sauve-Kapandji procedure. Darrach's procedure is normally reserved for low demand patients (e.g. rheumatoid arthritis), whilst the Swanson prosthesis is no longer available and has fallen out of favour. When correctly carried out, and in the appropriate patients, any of the before mentioned procedures can produce reasonably satisfactory results. However, there are many patients who are unhappy with the results of surgery and who are seeking a suitable revision procedure to restore stability and painfree rotation at the DRUJ.

It is for these reasons that we sought to develop a new ulnar head prosthesis which, combined with a careful reconstruction of the TFCC and the use of an ulnar based capsulo-retinacular flap, could overcome all of the shortcomings associated with previous surgical procedures.

Design of the prosthesis

Preliminary biomechanical studies were carried out by the Author in conjunction with the Department of Biomechanical Engineering at the University of New South Wales. Stem and head dimensions were determined by x-ray and CT-Scan measurements on 100 normal wrist joints. It was found that the full range could be covered by having 3 stem diameters and 3 head sizes. Further, it was recognized that there would be a need for a revision stem with a built up neck to compensate for excessive shortening associated with previous surgical procedures.

It was felt that the stem should be designed to have a "contact fit" within the medullary canal of the ulna, with a porous surface for bone ingrowth so that cement fixation would not be required. Interchangeable stem and head sizes demanded the use of a "morse lock" between the two components. The head is designed to conform with the diameter of the sigmoid fossa, restoring the normal alignment between the radius and the ulna, and providing a support underlying the soft tissue flap repair. The distal end of the head is concave in order to avoid excessive pressure on the underside of the TFCC. Ceramic was chosen as the most biocompatible material with the best wear characteristics for use as a hemiarthroplasty.

Finally, it was not felt necessary to have any soft tissue attachment points on the prosthesis, (i.e. to reproduce an ulnar styloid process), as the flap repair has been shown to provide adequate tension of the TFCC and give excellent stability both in the distal radio-ulnar and ulno-carpal joints (Fig. 5).

A simple and elegant set of instrumentation has been developed to facilitate insertion of the prosthesis, to ensure accurate length correction and sizing of the prosthesis.

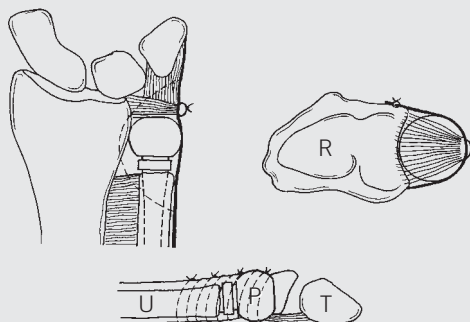


Abb. 5: Die KLS-Martin-Prothese in situ, durch den „ulnargestellten Weichteillappen“ stabilisiert.

Fig. 5: The KLS Martin prosthesis in situ, stabilised by the "ulnar-flap"

Literatur

- Van Schoonhoven J, Lanz U:
Rettungsoperationen und deren Differenzialindikation
am distalen Radioulnargelenk
Orthopäde 2004; 33: 704-714
- Van Schoonhoven J, Herbert TJ, Fernandez DL,
Prommersberger KJ, Krimmer H:
Ulnakopfprothese
Orthopäde 2003; 32: 809-815
- Pillukat T, Stütz N, Van Schoonhoven J, Krimmer H:
Handgelenk und Fingergelenke
OP-JOURNAL 2003; 19: 210-215
- Barisani G, Schwendenwein E, Vécsei V:
Die Ulnakopfprothese nach Timothy J. Herbert.
Osteosynthese International 2001; 9: 124-127.
- Van Schoonhoven J, Herbert TJ, Krimmer H:
Neue Konzepte der Endoprothetik des distalen
Radioulnargelenks
Handchir. Mikrochir. Plast. Chir. 30 1998; 387-392

Reference List

- Herbert TJ, van Schoonhoven J:
Ulnar Head Replacement
Techniques in Hand and Upper Extremity Surgery 2007;
11(1):98-108
- Van Schoonhoven, Herbert TJ:
The Dorsal Approach to the Distal Radioulnar Joint
Techniques in Hand and Upper Extremity Surgery 2004;
8(1): 11-15
- Grechening W, Peicha G, Fellingner M:
Primary Ulnar Head Prosthesis for Treatment of
an Irreparable Ulnar Head Fracture Dislocation.
Journal of Hand Surgery 2001; 26B: 3: 269-271.
- Herbert TJ, van Schoonhoven J:
Ulnar Head Prosthesis: A new solution for problems
at the distal radioulnar joint.
Hand Anthroplasties 2000; 145-149.
- van Schoonhoven J, Fernandez DL, Bowers WH, Herbert TJ:
Salvage of Failed Resection Arthroplasties of the Distal Radio-
ulnar Joint using a new Ulnar Head Prosthesis.
Journal of Hand Surgery 2000; 25-A: 3: 438-446.
- Fernandez DL:
Acute and Chronic Derangement of the Distal
Radio Ulnar Joint after Fractures of the Radius.
EFORT 1999; 41-53
- Stanley D, Herbert TJ:
The Swanson ulnar head prosthesis for
post-traumatic disorders of the distal radio-ulnar joint.
Journal of Hand Surgery 1992; 17B: 682-688.
- Bowers WH:
Instability of the distal radio-ulnar articulation.
Hand Clinics 1991; 7: 311-327.
- Sanders RA, Frederick HA, Hontas RB:
The Sauve-Kapandji procedure: A salvage operation
for the distal radio-ulnar joint.
Journal of Hand Surgery 1991; 1125-1129.
- Tulipan DJ, Eaton RG, Eberhart RE.:
The Darrach procedure defended: Technique redefined
and long-term follow up.
Journal of Hand Surgery 1991; 16A: 438-444.
- Bowers WH:
Distal radio-ulnar joint arthroplasty:
The hemiresection-interposition technique.
Journal of Hand Surgery 1985; 10A: 169-178.
- Palmer AK, Werner FW:
The triangular fibrocartilage complex
of the wrist – Anatomy and function.
Journal of Hand Surgery 1981; 6: 153-162.
- Swanson AB:
Implant arthroplasty for disabilities of the distal radio-ulnar joint:
Use of a silicone rubber capping implant
following resection of the ulnar head.
Orthop. Clinics 1973; 4: 373-382.

Ulnakopfprothese bei Störungen des distalen Radioulnargelenkes

Indikationen

- Revision bei unbefriedigenden Resultaten nach:
 - Darrach-Operation
 - Bowers-Operation
 - Sauve-Kapandji-Operation
- Primäre Arthrose
- Posttraumatische Arthrose nach:
 - Radiusfrakturen
 - Einrissen im ulnokarpalen Bandkomplex
 - Ulna-Impaction-Syndrom
- Rheumatoide Arthritis
- Tumore

Kontraindikationen

- Ausgeprägte Radiusdeformität
- Ungenügende Knochenstruktur
- Insuffiziente Weichteilverhältnisse

Präoperative Untersuchung

Es ist eine sorgfältige klinische Untersuchung erforderlich, um das Ausmaß der Ulna- und/oder Karpusinstabilität exakt festzustellen. Eine fixierte Deformität oder Dislokation muss erkannt werden, da diese bei der Operation korrigiert werden muss. Bei Vorliegen einer dorsalen oder palmaren Subluxation der Ulna aufgrund einer Radiusfehlstellung oder Radiusdeformität muss diese mit einer entsprechenden Radiuskorrekturosteotomie korrigiert werden.

Vor der Operation sind normale 90/90-Röntgenaufnahmen von beiden Unterarmen und Handgelenken anzufertigen. Anhand der geeigneten Röntgenschablone (unter Berücksichtigung eines Vergrößerungsfaktors von 1:1,1) sollten dann das optimale Resektionsniveau sowie die vermutlich benötigten Kopf- und Schaftgrößen ermittelt werden. Der direkte Vergleich mit dem gegenseitigen, gesunden Handgelenk ist bei der Ermittlung des exakten Resektionsniveaus hilfreich.

Ulnar Head Prosthesis for Disorders of the Distal Radio-Ulnar Joint

Indications

- Salvage of:
 - Darrach
 - Bowers
 - Sauve-Kapandji
- Primary osteoarthritis
- Post-traumatic osteoarthritis:
 - Radial fractures
 - TFCC tears
 - Ulnar impingement
- Rheumatoid Arthritis
- Tumors

Contraindications

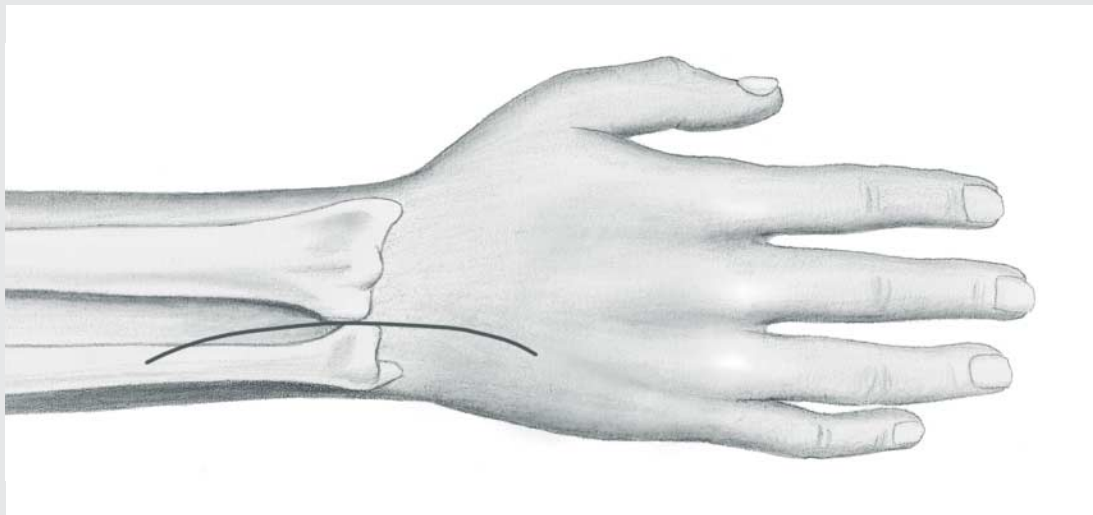
- Excess radial deformity
- Inadequate bone stock
- Inadequate soft tissues

Pre-operative assessment

Careful clinical examination is required in order to assess acutely the extent of instability of the ulna and/or the carpus. Similarly it is important to recognize any fixed deformity or dislocation, as this will need to be corrected at the time of surgery. If dorsal or volar dislocation of the ulnar head is due to an underlying radial deformity, this should be corrected by means of an appropriate radial osteotomy before proceeding to ulnar head replacement.

Standard 90/90 degree x-rays of both forearms and wrists have to be obtained preoperatively. The appropriate x-ray template, (allow for magnification factor, normally 1:1.1), should then be used to assess optimum resection level and likely size of head and stem required. Comparison with the opposite normal wrist is the most helpful way to determine the appropriate resection level.

Abb. 1/Fig. 1



Aufbau

Zur Operation wird der Arm auf einem Operationstisch in voller Pronation und in Blutleere gelagert. Intraoperative Röntgenkontrolle unter Verwendung eines Bildwandlers ist empfehlenswert.

Inzision (Abb. 1)

Es wird mittig über dem distalen Radio-ulnargelenk eine 6–8 cm lange, gerade, dorsale Längsinzision angelegt.

Im Falle eines Revisions Eingriffes sollte bei der Inzision auf vorhandene Narben Rücksicht genommen und die Inzision proximal verlängert werden, damit der Ulnaschaft richtig freigelegt werden kann.

Der Ramus dorsalis des Nervus ulnaris wird aufgesucht und zusammen mit dem ulnaren Hautlappen retrahiert. Vorsicht ist geboten, weil der transversale Ast dieses Nervs möglicherweise auf Höhe des ulnokarpalen Gelenkes zur radialen Seite des Handgelenkes hin verläuft. Anschließend wird das fünfte Strecksehnenfach eröffnet und die Extensor-digiti-minimi-Sehne mobilisiert und radial retrahiert.

Set-up

The operation is carried out with the arm extended on an operating side table in full pronation and under tourniquet control. X-ray control, using a fluoescan is highly desirable.

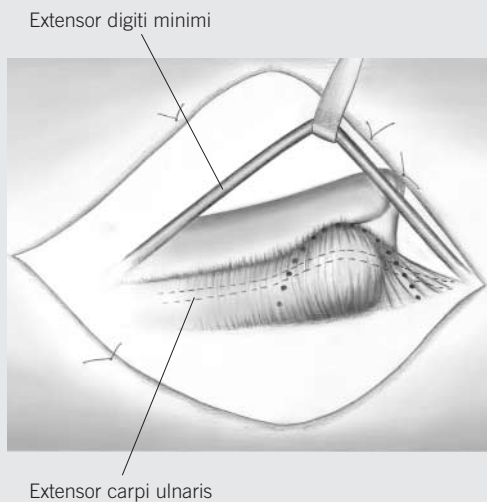
Incision (Fig. 1)

A 6–8 cm dorsal incision is made, centred over the distal radio-ulnar joint (DRUJ).

In the case of a revision procedure, the incision should take account of previous scars and also extend proximally to allow adequate exposure of the ulna shaft.

The dorsal sensory branch of the ulnar nerve is found and retracted together with the volar skin flap. Be aware of the possibility of a transverse branch of this nerve passing towards the radial side of the wrist at the level of the ulno-carpal joint. The 5th extensor compartment is opened longitudinally and the Extensor Digiti Minimi (EDM) tendon is mobilized and retracted radially.

Abb. 2/Fig. 2



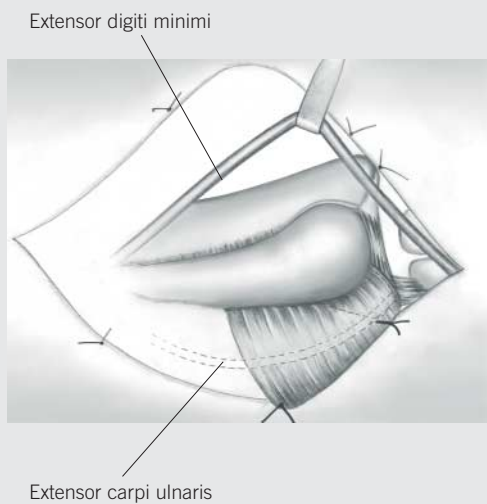
Hebung des Weichteillappens (Abb. 2)

Es wird nun ein Kapsel-Retinakulum-Weichteillappen markiert wie in Abb. 2 gezeigt. Die Basis des Lappens liegt über dem Os pisiforme, die Spitze im Mittelpunkt des distalen Radioulnargelenkes. Danach kann mit der Hebung des Lappens begonnen werden, indem zunächst am Rand der Incisura ulnaris die dorsale Kapsel eingeschnitten wird. Der Lappen wird dann distal vom dorsalen Anteil des ulnokarpalen Bandkomplexes scharf abpräpariert und proximal über dem distalen Ulnaschaft abgehoben.

Raising the flap (Figure 2)

A capsulo-retinacular flap is marked out as shown in Fig. 2. The base of the flap is centred on the pisiform bone with its apex at the mid-point of the DRUJ. Start raising the flap by incising through the capsule where it attaches to the rim of the sigmoid fossa. The flap is then carefully raised by sharp dissection off the dorsal part of the TFCC distally and off the neck of the ulna proximally.

Abb. 3/Fig. 3



Der Weichteillappen wird nun zurückgehalten und mit Haltenähten befestigt, so dass sowohl das distale Radioulnargelenk als auch das ulnokarpale Gelenk offen liegen. Zu beachten ist, dass das sechste Strecksehnenfach (Extensor-carpi-ulnaris-Sehne) nicht eröffnet werden sollte, da dieses einen wesentlichen Anteil der Lappenbasis bildet (Abb. 3).

Sollte der Boden des sechsten Strecksehnenfaches in Folge degenerativer Prozesse oder vorangegangener Operationen eröffnet sein, muss die Kontinuität des Strecksehnenfaches durch feine Einzelknopfnähte wiederhergestellt werden, so dass die Extensor-carpi-ulnaris-Sehne nicht mehr sichtbar in der Lappenbasis verläuft.

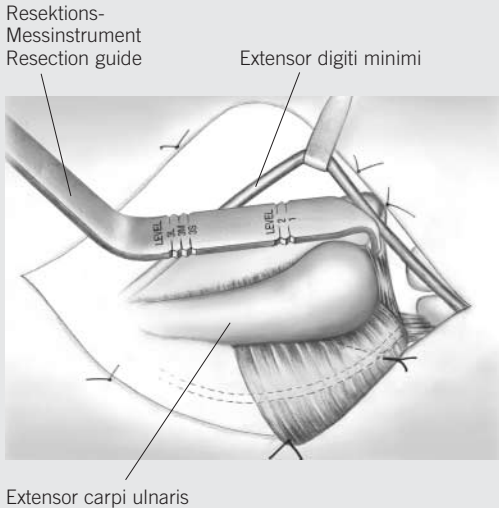
Bei Revisionseingriffen werden die Weichteile zwischen der Ulna proximal und dem distalen Lappenende in Längsrichtung eröffnet und als ein Narbenweichteilblock nach ulnar abpräpariert, um das distale Ulnaende freizulegen.

Stay sutures are used to retract the flap, allowing exposure of both the DRUJ and ulno-carpal joints. Note that the 6th extensor compartment (Extensor Carpi Ulnaris – ECU) should not be opened as this forms an integral part of the base of the flap (Fig. 3).

If the floor of the 6th compartment is deficient (degenerative process or previous surgery), this should be repaired using fine interrupted mattress sutures so that the ECU tendon is no longer visible but is contained within the base of the flap.

For revision procedures the soft tissues between the ulna proximally and the near edge of the flap distally, are incised longitudinally and reflected as one layer to expose the ulnar stump.

Abb. 4/ Fig. 4



Resektion des Ulnakopfes (Abb. 4)

Die distale Ulna wird durch Einbringen von Hohmann-Retraktoren dargestellt. Das Resektionsniveau wird mit Hilfe des Resektionsmessinstrumentes (26-265-05-07) gekennzeichnet. So wird sichergestellt, dass der Prothesenkopf optimal ca. 2 mm proximal unterhalb des ulnokarpalen Bandkomplexes zum Liegen kommt. Die Spitze des Resektionsmessinstrumentes wird dazu an der ulnaren Kante des distalen Radiusendes angelegt (Abb. 4).

Niveau 1 ist das erste Resektionsniveau bei Primär-Operationen und wird für die Standard-Prothese mit mittlerer Kopfgröße verwendet.

Niveau 2 kommt dann in Betracht, wenn zu wenig Knochenstruktur vorhanden ist, um die Prothese hinreichend distal zu platzieren (z.B. nach Bowers-Operation). In diesem Fall muss der Standard+-Schaft verwendet werden, um eine optimale Länge der Prothese zu garantieren (d.h. 2 mm Ulnar-minus in Relation zur Radiusgelenkfläche). Aufgrund des Längenunterschiedes der drei verschiedenen Kopfgrößen (+/- 2 mm) und des Längenunterschiedes zwischen Standard und Standard+-Schaft (2 mm) können alle notwendigen Kombinationsmöglichkeiten mit den Rekonstruktionsniveaus 1 und 2 durchgeführt werden, siehe Tabelle 1.

Niveau 3 wird nur im Zusammenhang mit dem Revisionsschaft bei extrem kurzer Ulna verwendet (z.B. nach vorausgegangener Darrach-Operation). Das optimale Resektionsniveau richtet sich hier nach der verwendeten Kopfgröße.

- S: small/klein
- M: medium/mittel
- L: large/groß

Der Ulnakopf wird dann mit der Haltezange gefasst und so nach distal und außen gedreht, dass die Weichteilansätze vorsichtig teils scharf, teils stumpf subperiostal abpräpariert werden können. Auf diese Weise bleibt die Spitze des ulnokarpalen Bandkomplexes mit der Unterseite des Weichteillappens verbunden. Im Falle eines pseudoarthrotischen Processus-styloideus-ulnae-Fragmentes wird dieser entfernt und ein etwaiger Defekt sorgfältig durch Naht verschlossen.

Ulnar head resection (Figure 4)

The neck of the ulna is exposed using Hohmann retractors. The resection level is marked using the resection guide (26-265-05-07). This ensures that the head of the prosthesis will lay in the optimum position, 2 mm proximal to the TFCC. The tip of the resection guide is carefully inserted over the distal end of the radius at its extreme ulnar border (Fig. 4).

Level 1 resection is used for the standard prosthesis and is the preferred resection level.

Level 2 may be used when there is insufficient bone stock to allow for seating the prosthesis more distally (e.g. after Bowers' procedure). The standard+ stem should be used at this level in order to ensure optimum length of the prosthesis (at 2 mm ulnar minus).

Because of the length discrepancy between the three head sizes (+2mm/-2mm) and the length discrepancy of the standard and standard+ stem (2 mm) all combinations can be performed with resection level 1 and 2, as shown in table 1.

Level 3 is used only with the revision stem, in case of extreme ulnar shortening (e.g. after previous surgery such as Darrach's procedure). Resection should be carried out at the appropriate level, depending on the size of head selected.

- s: small
- m: medium
- l: large

The ulnar head is then grasped with the holding forceps and is rotated externally and distally so that the soft tissue attachments can be carefully peeled away using a combination of blunt and sharp dissection. In this way the attachment of the apex of the TFCC to the underside of the flap will be preserved. If there is an ununited ulnar styloid fragment, this may need to be removed separately and any resulting deficiency carefully repaired.

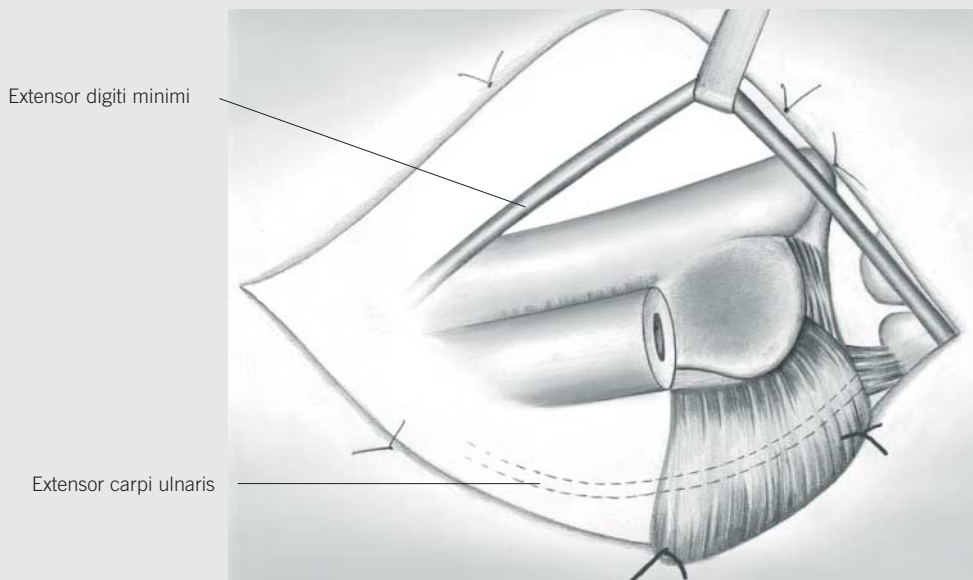
Kopf \ Schaft	klein 26-220-01-04	mittel 26-220-03-04	groß 26-220-05-04
Standard		Niveau 1	Niveau 2
Standard+	Niveau 1	Niveau 2	

Tabelle 1: Darstellung der möglichen Kombinationsmöglichkeiten bei unterschiedlichen Resektionsniveaus

Head \ Stem	small 26-220-01-04	medium 26-220-03-04	large 26-220-05-04
Standard		Level 1	Level 2
Standard+	Level 1	Level 2	

Table 1: Possibilities of combinations at the different resection levels

Abb. 5/ Fig. 5



Rekonstruktion des ulnokarpalen Bandkomplexes (Abb. 5)

Nach erfolgter Resektion des Ulnakopfes wird der ulnokarpale Bandkomplex sorgfältig von proximal und distal untersucht. Alle Einrisse oder sonstigen Defekte werden unter Verwendung eines nicht resorbierbaren Nahtmaterials der Stärke 4/0 genäht. Falls notwendig, werden zur Verstärkung oder Wiederherstellung des ulnokarpalen Bandkomplexes lokale Weichteile eingeschlagen und verwendet.

Beurteilung der Gelenke

Das lunotriquetrale Gelenk ist zu überprüfen und ggf. zu stabilisieren. Danach wird die Incisura ulnaris überprüft und von Narbengewebe oder Osteophyten, die den Sitz des Prothesenkopfes beeinträchtigen könnten, befreit. Manchmal kann es erforderlich sein, die Incisura ulnaris mit einer Knochenfräse zu vertiefen, um die Stabilität zu verbessern.

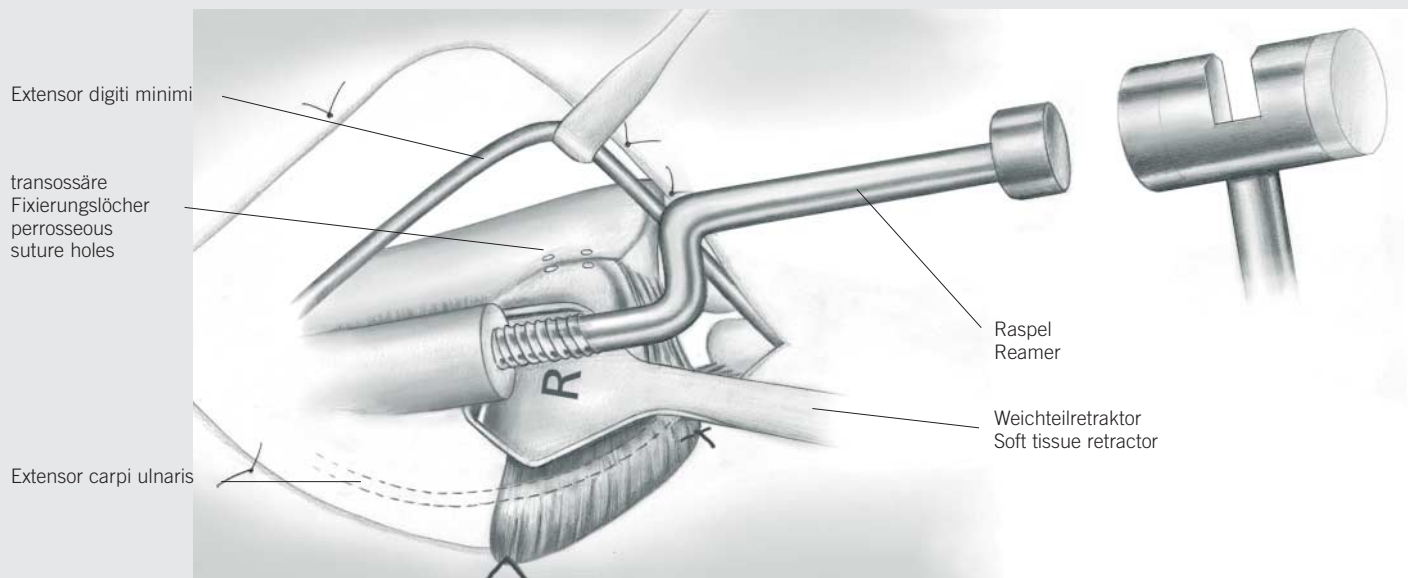
Reconstruction of triangular fibrocartilage (Figure 5)

Following resection of the ulnar head, the triangular fibrocartilage (TFC) is carefully inspected and palpated on both its proximal and distal surfaces. Any tears or deficiencies are repaired using fine 4/0 non-absorbable sutures. Where necessary, local soft tissue flaps may be used to reinforce the repair of the triangular fibro cartilage.

Assessment of joints

The triquetro-lunate joint is checked and stabilised as necessary. The sigmoid fossa is then examined and cleared of any scar tissue or osteophytes which may interfere with seating of the head of the prosthesis. If necessary the sigmoid fossa may be deepened with a power reamer in order to improve seating at the head of the prosthesis and/or to enhance stability.

Abb. 6/ Fig. 6



Aufraspeln der Ulna (Abb. 6)

Setzen Sie, je nach Seite, den mit „rechts“ oder „links“ gekennzeichneten Weichteilretractor (26-265-20-07, 26-265-22-07) unter das distale Ulnaende und öffnen Sie die Knochenmarkhöhle mit Hilfe des spitzen Pfriems (22-130-14-07). Danach wird die kleine Standard-Raspel bis zum Anschlag eingeschlagen. Sie sollte nun fest sitzen. Ist dies nicht der Fall, sollte die nächste Raspelgröße (mittel oder groß) verwendet werden.

Die Ausfräsung im Kopf des Hammers (23-264-19-07) dient dazu, die Raspel wieder herauszuschlagen, nachdem diese in voller Länge eingebracht wurde.

Im Falle eines Revisionseingriffs sind bei gleicher Vorgehensweise ausschließlich die speziellen Revisionsraspeln zu verwenden.

An diesem Punkt sollten am dorsalen Rand der Incisura ulnaris mindestens zwei Bohrlöcher angelegt werden, die später der transossären Refixierung des Weichteillappens dienen.

Reaming of ulna (Figure 6)

Place the appropriate sided (right/left) soft tissue retractor (26-265-20-07, 26-265-22-07) under the distal end of the ulna and open the medullary cavity using the sharp awl (22-130-14-07). The standard small reamer is hammered into its maximum depth, at which stage it should be a tight fit; if not, progress up to the medium or large reamer as appropriate. The slot of the hammer (23-264-19-07) is used to remove the reamer, which should always have been inserted to its full depth.

In the case of a revision procedure, use only the special revision reamers in similar fashion.

At this stage at least two small drill holes should be made in the dorsal rim of the sigmoid notch, to facilitate insertion of perosseous sutures during later flap repair.

Reposition der Probeprotthese und Beurteilung

Setzen Sie den geeigneten Probeschaf und -kopf ein. Prüfen Sie, ob der Schaft gut sitzt und der Kopf sich in korrekter Position (etwa 2 mm unterhalb des ulnokarpalen Bandkomplexes) befindet. Diese Überprüfung sollte radiologisch unter Verwendung des Bildwandlers bei maximaler Pronation des Handgelenkes verifiziert werden.

Führen Sie dann den Weichteillappen radial über den Ulnakopf, um zu prüfen, ob er zum einen wieder gut am Radius befestigt werden kann und zum anderen für genügend Stabilität sorgt.

Erscheint der Lappen zu straff, sollte der kleine Kopf ausprobiert werden. Bei Verwendung des kleinen Kopfes muss der Standard-Schaft gegen einen Standard+-Schaft ausgetauscht werden, damit die Länge der Prothese wieder stimmt. Erscheint der Lappen hingegen zu locker, sollte der große Kopf verwendet werden. In diesem Fall muss dann die Ulna auf Niveau 2 verkürzt werden, damit eine optimale Prothesenlänge garantiert ist (2 mm Ulnar-minus).

Nun ist die Unterarmrotation zu überprüfen. Findet sich eine Limitierung, muss die Ursache analysiert und beseitigt werden (z.B. Blockierung durch Osteophyten, kontrakte Membrana interossea, etc.).

Die Probeprotthese wird nun, ggf. unter Zuhilfenahme des Explantationsmeißels (26-265-35-07, 26-265-37-07) entfernt und die Wunde und der Knochenmarkkanal gut gespült.

Einbringen der endgültigen Prothese

Nach Auswahl der geeigneten Schaft- (Standard, Standard+ oder Revision) und Kopfgröße (klein, mittel oder groß) wird nun der Schaft mit Hilfe des konischen Einschlaginstrumentariums (26-265-30-07) vorsichtig eingebracht. Das konische Ende des Prothesenhalses sollte sauber und trocken sein, bevor der Keramikkopf durch einen leichten Schlag angebracht wird.

An diesem Punkt der Operation ist dann anhand von Röntgenaufnahmen sicherzustellen, dass die Prothese optimal sitzt.

Warnung:

Beim Einschlagen der Prothese sollte niemals übermäßige Kraft angewendet werden. Wenn der Schaft beim Einschlagen zu klemmen scheint, sollte er noch einmal entfernt und der Markraum der Ulna weiter aufgeraspelt werden.

Entfernen der Prothese

Falls die Prothese in Sonderfällen noch einmal herausgenommen werden muss, kann dazu der im Operationsset vorhandene Schaftextraktor (26-265-07-07) verwendet werden.

Trial reduction and assessment

Insert the appropriate trial stem and head. Check that the stem fits snugly and that the head lies at the appropriate level (approx. 2 mm) below the TFCC. This should be checked fluoroscopically with the wrist in full pronation.

Advance the flap radially over the ulnar head to check that this can be re-attached to the radius and provide adequate stability.

If the flap is too tight, a smaller head should be tried. If this is selected, then the standard stem should be changed to a standard+ stem in order to ensure optimum length of the prosthesis.

If the flap is too loose, a larger head may be selected. In this case, the ulna must be shortened back to level 2 in order to ensure optimum length of the prosthesis (2 mm ulnar minus).

Range of forearm rotation is assessed at this stage, and if it remains limited, the cause should be sought and dealt with as appropriate (e.g. osteophyte block; contracture of interosseous membrane, etc.).

The trial prosthesis is removed, using the explantation chisels (26-265-35-07, 26-265-37-07) and the wound and medullary canal are irrigated.

Inserting the definitive prosthesis

The appropriate stem (standard, standard+ or revision) and head (small, medium or large) are selected. The stem is carefully hammered into position using the conical impactor (26-265-30-07). The conical end of the stem should be clean and dry before the ceramic head is impacted.

At this stage, intra-operative x-rays are used to confirm that the prosthesis is in optimum position.

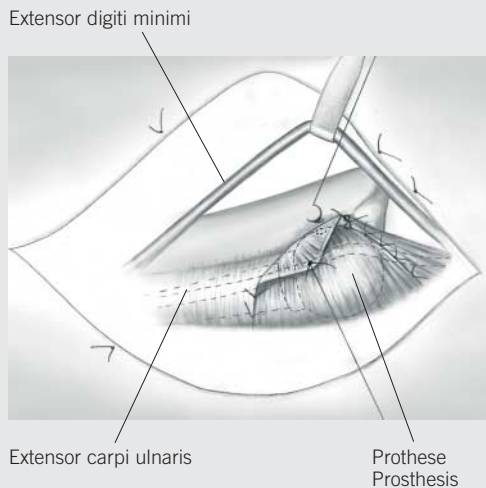
Warning:

Excessive force should never be used during insertion of the definitive prosthesis. If the stem appears to "lock" during insertion, it should be removed and further reaming carried out.

Removal of prosthesis

If for any reason it is necessary to remove the prosthesis, this can be done using the stem extractor (26-265-07-07) provided in the set.

Abb. 7/Fig. 7



Verschluss des Weichteillappens (Abb. 7)

Der dorsale Rand des ulnokarpalen Bandkomplexes wird nun durch ein oder zwei feine, nicht resorbierbare Einzelknopfnähte an der Unterseite des Weichteillappens befestigt. Der Lappen wird dann vorsichtig nach radial gezogen, bis er straff genug sitzt, um für gute Stabilität zu sorgen, ohne aber die Rotation einzuschränken. Die Reposition wird vereinfacht, wenn der Assistent durch Hochschieben des Os pisiforme den Karpus proniert und durch dorsalen Druck auf die Ulna dieselbe reponiert.

Der Lappen sollte nun unter entsprechender Spannung und unter Verwendung einer transossären Naht am dorsalen Rand der Incisura ulnaris befestigt werden (empfohlen wird dabei nicht resorbierbares Nahtmaterial der Stärke 0). Der verbliebene Rest des Lappens wird ggf. zweilagig überlappend vernäht. Die Kleinfingerstrecksehne (Extensor-digiti-minimi-Sehne) verbleibt subkutan, und eine Rekonstruktion des fünften Strecksehnen-faches findet nicht statt.

Der proximale Anteil des Weichteillappens wird über dem Ulnarschaft, der distale Anteil über dem ulnokarpalen Handgelenk vernäht. Nun erfolgt eine abschließende Überprüfung, um sicherzustellen, dass volle Rotation gegeben ist und weder radioulnar noch ulnokarpal Krepitationen oder eine Instabilität auftreten.

Wundverschluss

Nach Einlage von Saugdrainagen wird die Wunde in geeigneter Weise verschlossen und ein fester, gepolsterter und elastischer Wundverband angelegt.

Zum Schutz der rekonstruierten Weichteile wird das Handgelenk abschließend durch Anlegen einer ulnarumgreifenden Unterarm-Gipsschiene fixiert.

Postoperative Maßnahmen

Der Verband wird normalerweise belassen, bis das Nahtmaterial nach 12–14 Tagen entfernt wird. Gegebenenfalls kann jedoch nach 48 Stunden ein dünnerer Verband angelegt und die Lagerungsschiene entsprechend angepasst sowie mit krankengymnastischer Übungstherapie begonnen werden. Bei Patienten, bei denen die Gefahr der Einsteifung besteht, sollte frühzeitig mit ersten aktiven und passiven Übungen begonnen werden. Ist jedoch eher Instabilität das Problem, sollte möglichst bald eine weit ulnar-umgreifende, anmodellierbare Unterarmschiene angelegt werden, um die rekonstruierten Weichteile zu schützen und die Unterarmrotation zu limitieren.

Eine komplette, klinische und radiologische Nachuntersuchung mit Bewertung findet nach 5–6 Wochen statt. Zu diesem Zeitpunkt sollten die Schienen entfernt werden und eine aktive, mobilisierende und kräftigende Übungsbehandlung begonnen werden. Gegebenenfalls kann (speziell im Fall von Schwerarbeitern) in der Folge noch eine elastische ulnokarpale Handgelenksmanschette getragen werden.

Flap Closure (Fig. 7)

The dorsal aspect of the TFCC is reattached to the underside of the flap using one or two fine non-absorbable mattress sutures. The flap is then carefully advanced until it is tight enough to provide complete stability whilst still allowing full range of rotation. Reduction is facilitated if the assistant pronates the carpus (pushes up on the pisiform) and reduces the ulna (pushes down on the ulnar shaft).

The flap should be reattached, under the appropriate tension, to the dorsal rim of the sigmoid notch, using a perosseous suture technique (size 0 non-absorbable suture material is recommended). The remainder of the flap is sutured using an overlap (2 layers) repair where appropriate. The EDM tendon should be left free and no attempt is made to reconstruct the 5th extensor compartment. The proximal extension of the flap along the ulnar neck is sutured as is the distal extension overlying the ulno-carpal joint.

At this stage a final assessment is made to check that there is a full range of rotation with no abnormal crepitus or instability in either the radio-ulnar or ulno-carpal joint.

Closure

Suction drains are inserted. The wound is closed in an appropriate fashion and a firm wool and crepe bandage applied.

A 6-inch plaster slab is then moulded around the ulnar side of the wrist in order to protect the soft tissue repair.

Post operative management

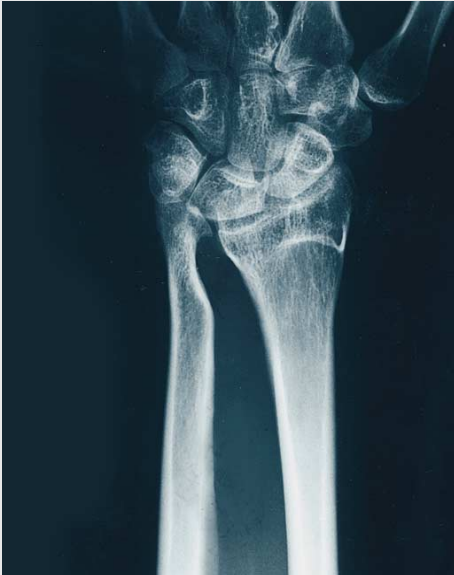Dressings are normally left intact until the sutures are removed at 12–14 days.

However, where necessary, the dressings may be reduced and the appropriate splints and hand therapy commenced after 48 hours.

Where stiffness is likely, early active and passive exercises should be commenced, alternatively, if instability is more likely to be a problem, a "sugar tong" type splint is fitted as soon as possible in order to control forearm rotation and protect the repair.

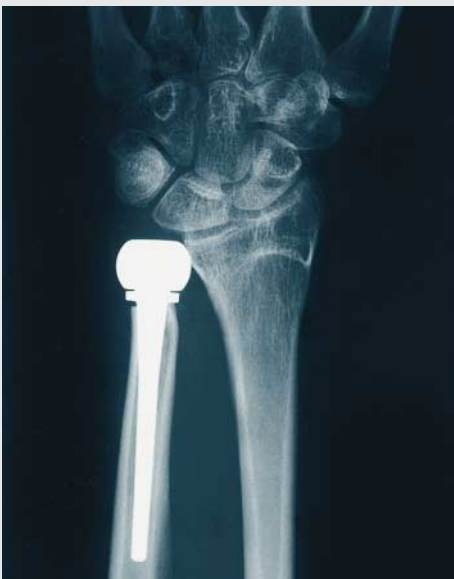Full clinical and radiological assessment is carried out after 5–6 weeks. At this stage splintage should be discarded and active mobilising and strengthening exercises encouraged. Where appropriate an elastic ulnar carpal support may be used as protection particularly for heavy workers.

Fall 1/Case 1:



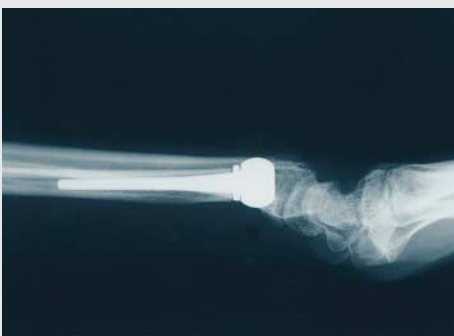Fallbeispiel: Patient mit einer in Fehlstellung verheilten, distalen Radiusfraktur. Die Behandlung erfolgte durch eine Hemiresektions-Interpositions-Technik des distalen Radioulnargelenkes. Die Beschwerdesymptomatik bestand aus persistierender, schmerzhafter Instabilität des DRUJ und des ulnokrarpalen Handgelenkes. Radiologisch gesehen besteht ein ulno-karpales Impaction-Syndrom.

A case of radial malunion treated by hemiresection arthroplasty of distal radio-ulnar joint. Note persistent ulno-carpal impaction. Patient complained of chronic pain and instability at DRUJ and wrist.



Röntgenbild nach operativer Revision unter Verwendung einer Standard-Ulnakopfprothese.

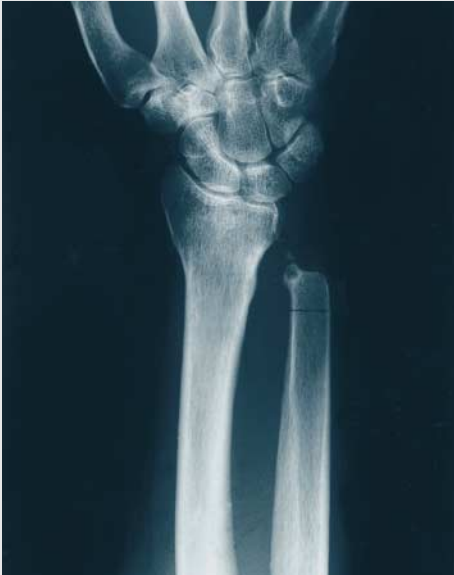X-Ray following revision with standard ulnar head prosthesis.



Im lateralen Röntgenbild erkennt man das wiederhergestellte, normale Alignment von Radius und Ulna als Zeichen für ein stabiles distales Radioulnargelenk.

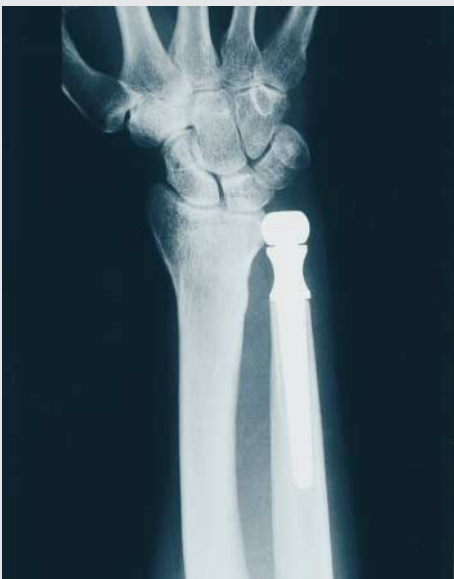Normal radio-ulnar alignment in lateral view indicates stability. Pain and instability relieved and the patient regained normal function at the DRUJ.

Fall 2/Case 2:



Fallbeispiel für ein unbefriedigendes Ergebnis nach Ulnakopfresektion mit schmerzhafter Instabilität des distalen Ulnaendes.

Unsatisfactory Darrach's procedure with painful instability.



Röntgenbefund nach Implantation einer Ulnakopf-Revisionsprothese. Die korrekte Länge der Ulna und das distale Radioulnar-Gelenk wurden wiederhergestellt und über den beschriebenen Weichteillappen fixiert. Klinisch fand sich postoperativ ein stabiles distales Radioulnar-Gelenk mit uneingeschränkter und schmerzfreier Beweglichkeit.



Revision prosthesis in place. Note correction of ulnar length which, combined with the use of the ulna sling, resulted in restoration of normal stability and range of motion.

Implantate
Implants

STERILE !

Standard-Kragen
Standard collar

Standard-Kragen +
Standard collar +



26-210-01-09

klein
small

Ti

26-210-03-09

mittel
medium

Ti

26-210-05-09

groß
large

Ti

26-210-11-09

klein
small

Ti

26-210-13-09

mittel
medium

Ti

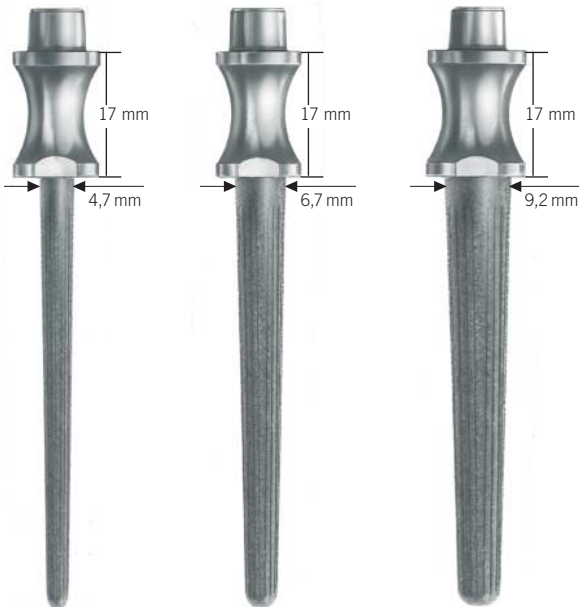
26-210-15-09

groß
large

Ti

Revisions-Kragen
Revision collar

Keramik-Köpfe
Ceramic heads



26-220-01-04

klein
small

Ce

26-220-03-04

mittel
medium

Ce

26-220-05-04

groß
large

Ce

26-210-21-09

klein
small

Ti

26-210-23-09

mittel
medium

Ti

26-210-25-09

groß
large

Ti

26-230-01-04

klein
small

CCr

26-230-03-04

mittel
medium

CCr

26-230-05-04

groß
large

CCr

alternativ: Kobalt-Chrom-Köpfe (CoCr)
alternative: Cobalt-chromium heads (CoCr)

Probeimplantate
Trial implants

Ti	St	Ce	CCr	STERILE 
Titan Titanium	Stahl Steel	Keramik Ceramic	Kobalt-Chrom Cobalt-chromium	dampfsterilisiert steam sterilized

Standard-Kragen
Standard collar



26-211-01-05

klein
small

St

26-211-03-05

mittel
medium

St

26-211-05-05

groß
large

St

Standard-Kragen +
Standard collar +



26-211-11-05

klein
small

St

26-211-13-05

mittel
medium

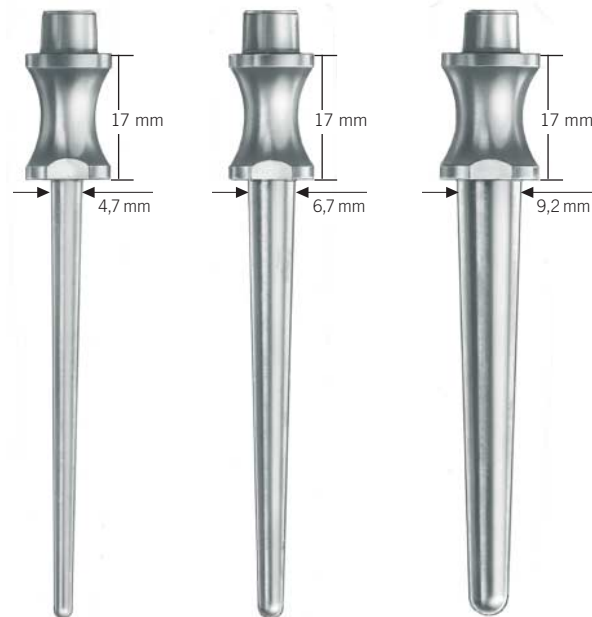
St

26-211-15-05

groß
large

St

Revisions-Kragen
Revision collar



26-211-21-05

klein
small

St

26-211-23-05

mittel
medium

St

26-211-25-05

groß
large

St

Probe-Köpfe
Trial heads



26-221-01-05

klein
small

St

26-221-03-05

mittel
medium

St

26-221-05-05

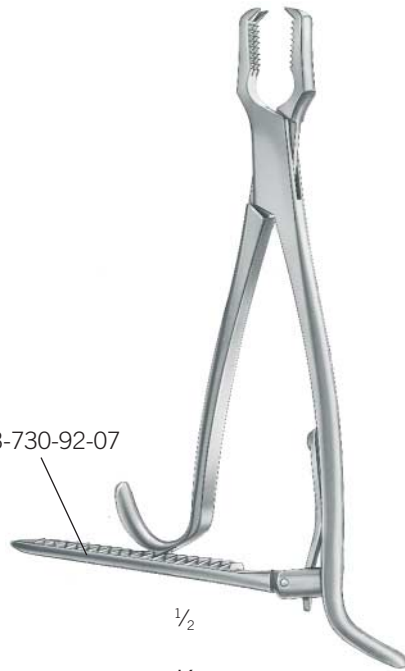groß
large

St



26-265-13-07
 15 cm/ 6"
 Knochenhaltezange
 Bone holding forceps

23-730-92-07




$\frac{1}{2}$
Kern
23-730-17-07
 17 cm/ 6 $\frac{3}{4}$ "
 Knochenhaltezange
 Bone holding forceps



$\frac{1}{2}$
26-265-15-07
 21 cm/ 8 $\frac{1}{4}$ "
 Scharfer Löffel
 Sharp spoon



$\frac{1}{2}$
22-130-14-07
 14 cm/ 5 $\frac{1}{2}$ "
 Knochen-Pfriem
 Sharp awl



$\frac{1}{2}$
26-265-05-07
 16 cm/ 6 $\frac{1}{4}$ "
 Resektions-Messinstrument
 Resection guide



$\frac{1}{2}$
Herbert
23-264-19-07
 19 cm/ 7 $\frac{3}{4}$ "
 Hammer
 Hammer



$\frac{1}{2}$
26-265-20-07 rechts/right
26-265-22-07 links/left
 11,5 cm/ 4 $\frac{3}{4}$ "
 Weichteilretractor
 Soft tissue retractor

Standard-Raspel
Standard reamer



1/2

26-250-01-07
klein
small

26-250-03-07
mittel
medium

26-250-05-07
groß
large

Revisions-Raspel
Revision reamer



1/2

26-260-01-07
klein
small

26-260-03-07
mittel
medium

26-260-05-07
groß
large



1/2

26-265-30-07
9,5 cm/ 3 3/4"
Einschlaginstrument
Conical impactor



1/2

26-265-35-07 klein/small
26-265-37-07 groß/large
24,5 cm/ 9 1/2"
Explantationsmeißel
Explantation chisel



1/2

26-265-07-07
22 cm/ 8 3/4"
Extraktor
Extractor

26-200-00-00 Set

Implantate

1 x 26-210-01-09	UHP-Standard-Schaft, klein
1 x 26-210-03-09	UHP-Standard-Schaft, mittel
1 x 26-210-05-09	UHP-Standard-Schaft, groß
1 x 26-210-11-09	UHP-Standard+-Schaft, klein
1 x 26-210-13-09	UHP-Standard+-Schaft, mittel
1 x 26-210-15-09	UHP-Standard+-Schaft, groß
1 x 26-210-21-09	UHP-Revisions-Schaft, klein
1 x 26-210-23-09	UHP-Revisions-Schaft, mittel
1 x 26-210-25-09	UHP-Revisions-Schaft, groß
1 x 26-220-01-04	UHP-Prothesenkopf Keramik, klein
1 x 26-220-03-04	UHP-Prothesenkopf Keramik, mittel
1 x 26-220-05-04	UHP-Prothesenkopf Keramik, groß

Probe-Implantate

1 x 26-211-01-05	Probe-Standard-Schaft, klein
1 x 26-211-03-05	Probe-Standard-Schaft, mittel
1 x 26-211-05-05	Probe-Standard-Schaft, groß
1 x 26-211-11-05	Probe-Standard+-Schaft, klein
1 x 26-211-13-05	Probe-Standard+-Schaft, mittel
1 x 26-211-15-05	Probe-Standard+-Schaft, groß
1 x 26-211-21-05	Probe-Revisions-Schaft, klein
1 x 26-211-23-05	Probe-Revisions-Schaft, mittel
1 x 26-211-25-05	Probe-Revisions-Schaft, groß
1 x 26-221-01-05	Probe-Prothesenkopf Metall, klein
1 x 26-221-03-05	Probe-Prothesenkopf Metall, mittel
1 x 26-221-05-05	Probe-Prothesenkopf Metall, groß

Instrumente

1 x 22-130-14-07	Knochen-Pfriegel
1 x 23-264-19-07	Herbert-Hammer
1 x 23-730-17-07	Knochen-Haltezange
1 x 26-265-13-07	Knochen-Haltezange
1 x 26-250-01-07	Standard-Raspel, klein
1 x 26-250-03-07	Standard-Raspel, mittel
1 x 26-250-05-07	Standard-Raspel, groß
1 x 26-260-01-07	Revisions-Raspel, klein
1 x 26-260-03-07	Revisions-Raspel, mittel
1 x 26-260-05-07	Revisions-Raspel, groß
1 x 26-265-05-07	Resektionsmessinstrument
1 x 26-265-07-07	Extraktor
1 x 26-265-15-07	Scharfer Löffel
1 x 26-265-20-07	Weichteilretraktor, rechts
1 x 26-265-22-07	Weichteilretraktor, links
1 x 26-265-30-07	Einschlaginstrument
1 x 26-265-35-07	Explantationmeißel, klein
1 x 26-265-37-07	Explantationmeißel, groß

Lagerung

1 x 55-443-22-04	Codierschild mit Beschriftung, ohne Loch
1 x 55-443-13-04	Farbreiter, blau
1 x 55-442-13-04	MicroStop®-Container 140 x 300 x 600 mm
1 x 55-910-16-01	Revisions-Implantate-Rack
1 x 55-910-17-01	Standard-Implantate-Rack
1 x 55-910-18-01	Instrumenten-Rack
1 x 90-666-52-21	Röntgen-Schablone Standard
1 x 90-667-52-21	Röntgen-Schablone Standard+
1 x 90-668-52-21	Röntgen-Schablone Revision

26-200-00-00 Set

Implants

1 x 26-210-01-05	UHP standard stem, small
1 x 26-210-03-05	UHP standard stem, medium
1 x 26-210-05-05	UHP standard stem, large
1 x 26-210-11-05	UHP standard+ stem, small
1 x 26-210-13-05	UHP standard+ stem, medium
1 x 26-210-15-05	UHP standard+ stem, large
1 x 26-210-21-05	UHP revision stem, small
1 x 26-210-23-05	UHP revision stem, medium
1 x 26-210-25-05	UHP revision stem, large
1 x 26-220-01-04	UHP ceramic head, small
1 x 26-220-03-04	UHP ceramic head, medium
1 x 26-220-05-04	UHP ceramic head, large

Trial Implants

1 x 26-211-01-05	Trial standard stem, small
1 x 26-211-03-05	Trial standard stem, medium
1 x 26-211-05-05	Trial standard stem, large
1 x 26-211-11-05	Trial standard+ stem, small
1 x 26-211-13-05	Trial standard+ stem, medium
1 x 26-211-15-05	Trial standard+ stem, large
1 x 26-211-21-05	Trial revision stem, small
1 x 26-211-23-05	Trial revision stem, medium
1 x 26-211-25-05	Trial revision stem, large
1 x 26-221-01-05	Trial metallic head, small
1 x 26-221-03-05	Trial metallic head, medium
1 x 26-221-05-05	Trial metallic head, large

Instruments

1 x 22-130-14-07	Sharp awl
1 x 23-264-19-07	Herbert hammer
1 x 23-730-17-07	Bone holding forceps
1 x 26-265-13-07	Bone holding forceps
1 x 26-250-01-07	Standard reamer, small
1 x 26-250-03-07	Standard reamer, medium
1 x 26-250-05-07	Standard reamer, large
1 x 26-260-01-07	Revision reamer, small
1 x 26-260-03-07	Revision reamer, medium
1 x 26-260-05-07	Revision reamer, large
1 x 26-265-05-07	Resection guide
1 x 26-265-07-07	Extractor
1 x 26-265-15-07	Sharp spoon
1 x 26-265-20-07	Soft tissue retractor, right
1 x 26-265-22-07	Soft tissue retractor, left
1 x 26-265-30-07	Cone impactor
1 x 26-265-35-07	Explantation chisel, small
1 x 26-265-37-07	Explantation chisel, large

Storage

1 x 55-443-22-04	Coding label with text, w/o hole
1 x 55-443-13-04	Color tab, blue
1 x 55-869-13-04	MicroStop® container, 140 x 300 x 600 mm
1 x 55-910-16-01	Sterilisation tray for trial revision implants
1 x 55-910-17-01	Sterilisation tray for trial standard implants
1 x 55-910-18-01	Sterilisation tray for instruments
1 x 90-666-52-21	X-Ray template Standard
1 x 90-667-52-21	X-Ray template Standard+
1 x 90-668-52-21	X-Ray template Revision




Sterilisation

Die Implantate werden steril und einzeln verpackt ausgeliefert. Sofern sich das Implantat noch in der verschlossenen Verpackung befindet und das Mindesthaltbarkeitsdatum überschritten ist, kann eine Resterilisation der Prothesenschäfte durch den Hersteller gegen Gebühr erfolgen.

Verwendete Werkstoffe:

Prothesen	Titan
Beschichtung	Titan
Keramik-Köpfe	Zirkonium-Keramik
Kobalt-Chrom-Köpfe	CoCr ISO 5832/4

 UHP-CD-ROM (90-738-31)

 UHP-Endoprothesenpass (90-226-59-10)


Sterilisation

The implants are delivered sterile and singly packed. Resterilisation of the implants after the expiry date has run out is possible through the manufacturer, as long as the packaging is still sealed.

Used materials:

Protheses	Titanium
Coating	Titanium
Ceramic heads	Zirconia ceramic
Cobalt-Chrome heads	CoCr ISO 5832/4

 UHP CD-ROM (90-738-31)

 UHP Endoprosthesis passport (90-226-59-10)

KLS Martin Group

Karl Leibinger GmbH & Co. KG
78570 Mühlheim · Germany
Tel. +49 7463 838-0
info@klsmartin.com

KLS Martin GmbH + Co. KG
79224 Umkirch · Germany
Tel. +49 7665 9802-0
info@klsmartin.com

Stuckenbrock Medizintechnik GmbH
78532 Tuttlingen · Germany
Tel. +49 7461 165880
verwaltung@stuckenbrock.de

Rudolf Buck GmbH
78570 Mühlheim · Germany
Tel. +49 7463 99516-30
info@klsmartin.com

KLS Martin France SARL
68000 Colmar · France
Tel. +33 3 8921 6601
france@klsmartin.com

Martin Italia S.r.l.
20871 Vimercate (MB) · Italy
Tel. +39 039 605 6731
italia@klsmartin.com

Martin Nederland/Marned B.V.
1270 AG Huizen · The Netherlands
Tel. +31 35 5234538
nederland@klsmartin.com

KLS Martin UK Ltd.
Reading RG1 3EU · United Kingdom
Tel. +44 1189 000 570
uk@klsmartin.com

Nippon Martin K.K.
Osaka 541-0046 · Japan
Tel. +81 6 62289075
nippon@klsmartin.com

KLS Martin L.P.
Jacksonville, FL 32246 · USA
Tel. +1 904 641 7746
usa@klsmartin.com

Gebrüder Martin GmbH & Co. KG
Representative Office
121471 Moscow · Russia
Tel. +7 499 792-76-19
russia@klsmartin.com

Gebrüder Martin GmbH & Co. KG
Representative Office
201203 Shanghai · China
Tel. +86 21 2898 6611
china@klsmartin.com

Gebrüder Martin GmbH & Co. KG
Representative Office
Dubai · United Arab Emirates
Tel. +971 4 454 1655
middleeast@klsmartin.com

Gebrüder Martin GmbH & Co. KG
A company of the KLS Martin Group
KLS Martin Platz 1 · 78532 Tuttlingen · Germany
Postfach 60 · 78501 Tuttlingen · Germany
Tel. +49 7461 706-0 · Fax +49 7461 706-193
info@klsmartin.com · www.klsmartin.com

